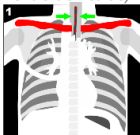


Sistemática lectura proyección PA

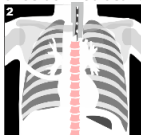
1

¿Está bien **centrada**?
(las apófisis espinosas están entre clavículas)



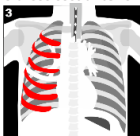
2

¿El **régimen** es adecuado?
(se intuyen las vértebras a través del mediastino)



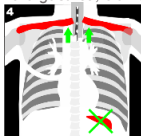
3

¿Está bien **inspirada**?
(≥ 5 arcos costales anteriores)



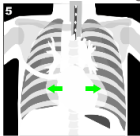
4

¿**Decúbito** o **sedestación**?
(¿cámara gástrica, clavículas)



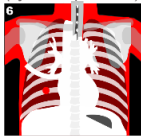
5

¿Es una RX **AP** o **PA**?
(ojo a la falsa cardiomegalia)



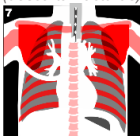
6

Observa las **Partes blandas**
(ojo a los pezones)



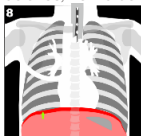
7

Observa las **Partes óseas**
(descarta fracturas)



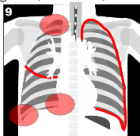
8

Observa el **Diafragma**
(lobulaciones, hernia de hiato)



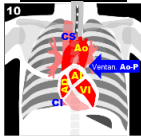
9

Observa la **Pleura**
(ángulos, vértices, cisuras)



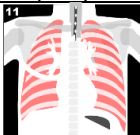
10

Atención a las **Estructuras mediastínicas**



11

Analiza el **Parénquima pulmonar**



*

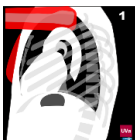Sway Como leer un Rx simple de tórax (PA y Lat)



Sistemática lectura proyección Lat

Observa las **Partes blandas**

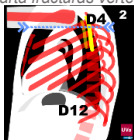
1



Observa las **Partes óseas**

(descarta fracturas vertebrales)

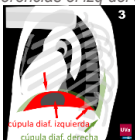2



Observa los **Diafragmas**

¿diferencias el izq del der?

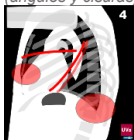
3



Observa la **Pleura**

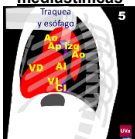(ángulos y cisuras)

4



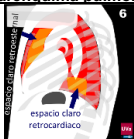Atención a las **Estructuras mediastínicas**

5



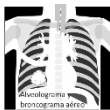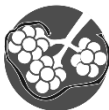Analiza el **Parénquima pulmonar**

6



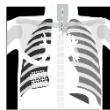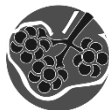¿Alveolar o intersticial?

A



Alveolograma y broncograma aéreo

I

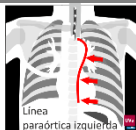

Signo de la silueta

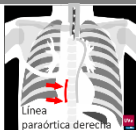Embarazada



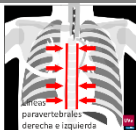
Líneas para aórticas, paravertebrales y ácidos



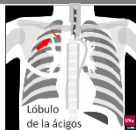Línea paraaórtica izquierda



Línea paraaórtica derecha



Líneas paravertebrales derecha e izquierda



Lóbulo de la ácidos